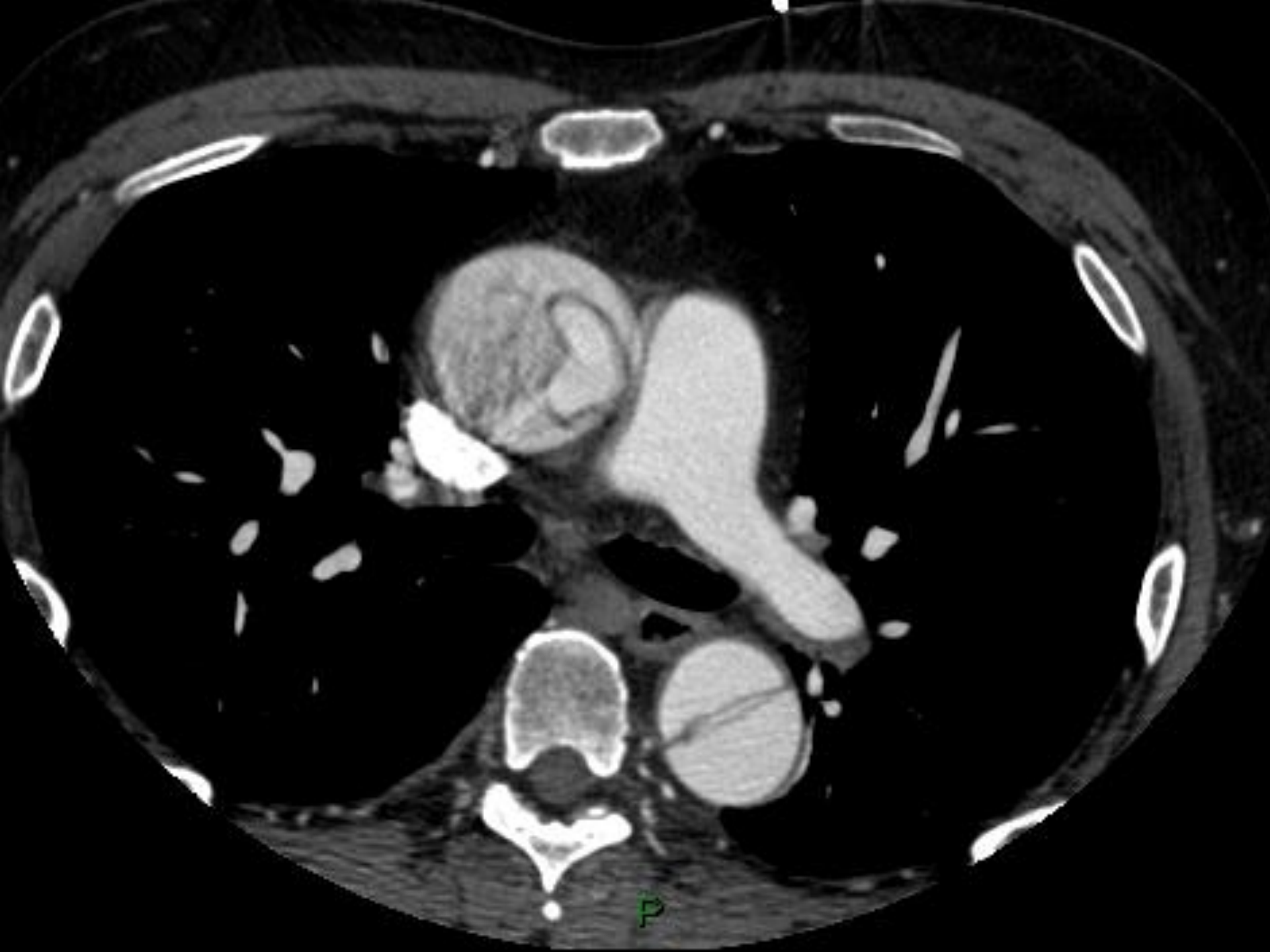


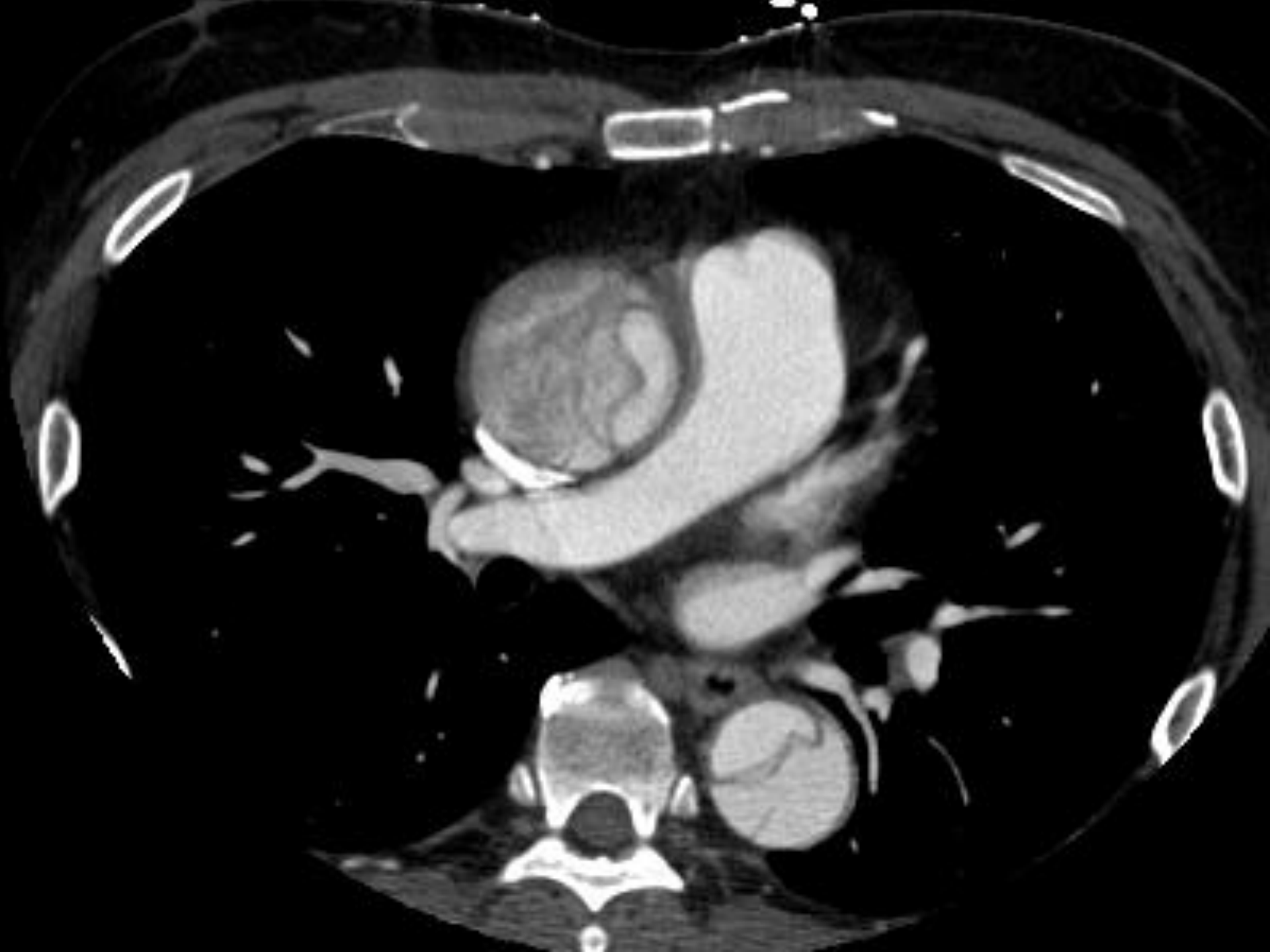
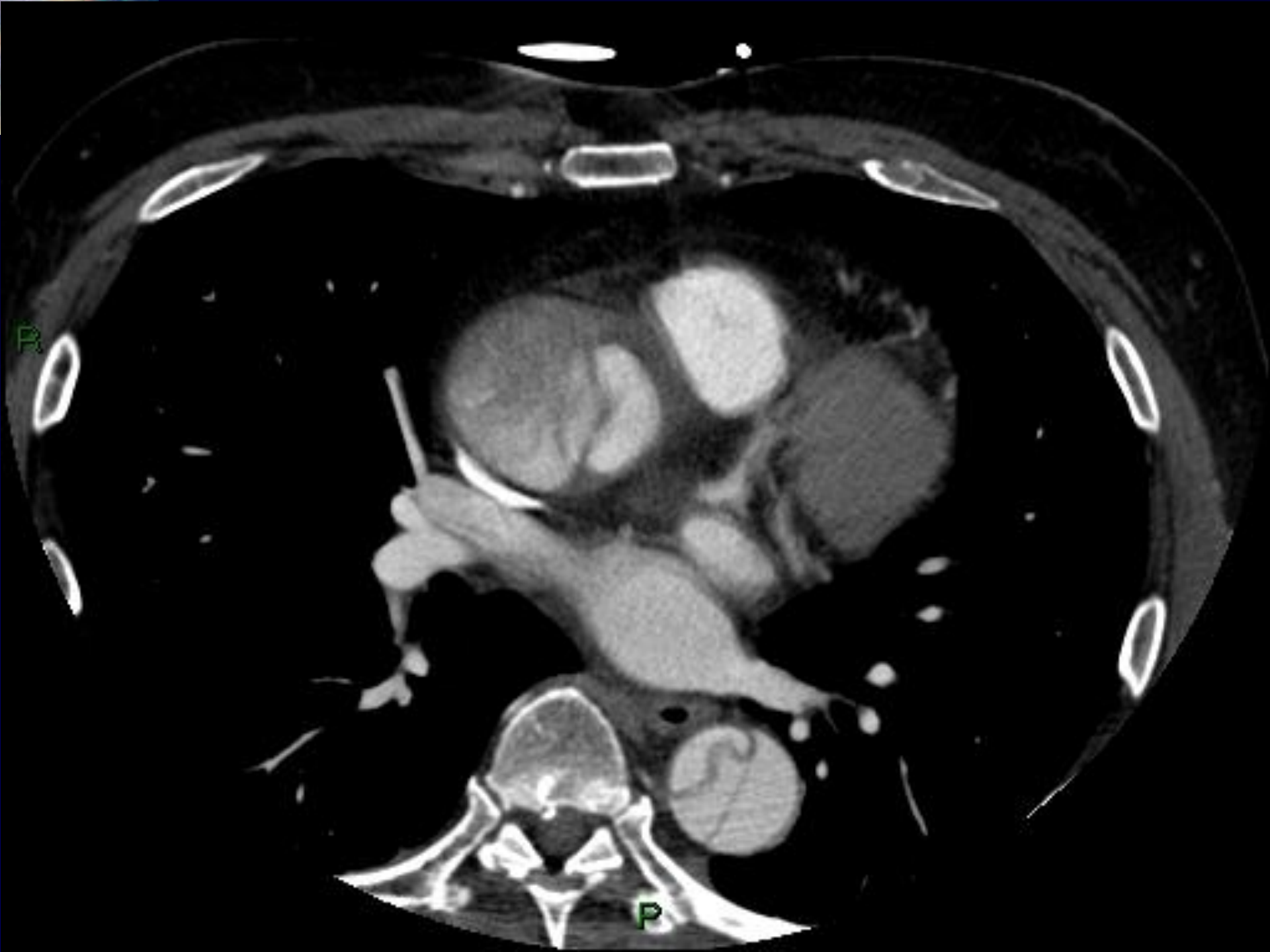M EL HAJJAM
P LACOMBE

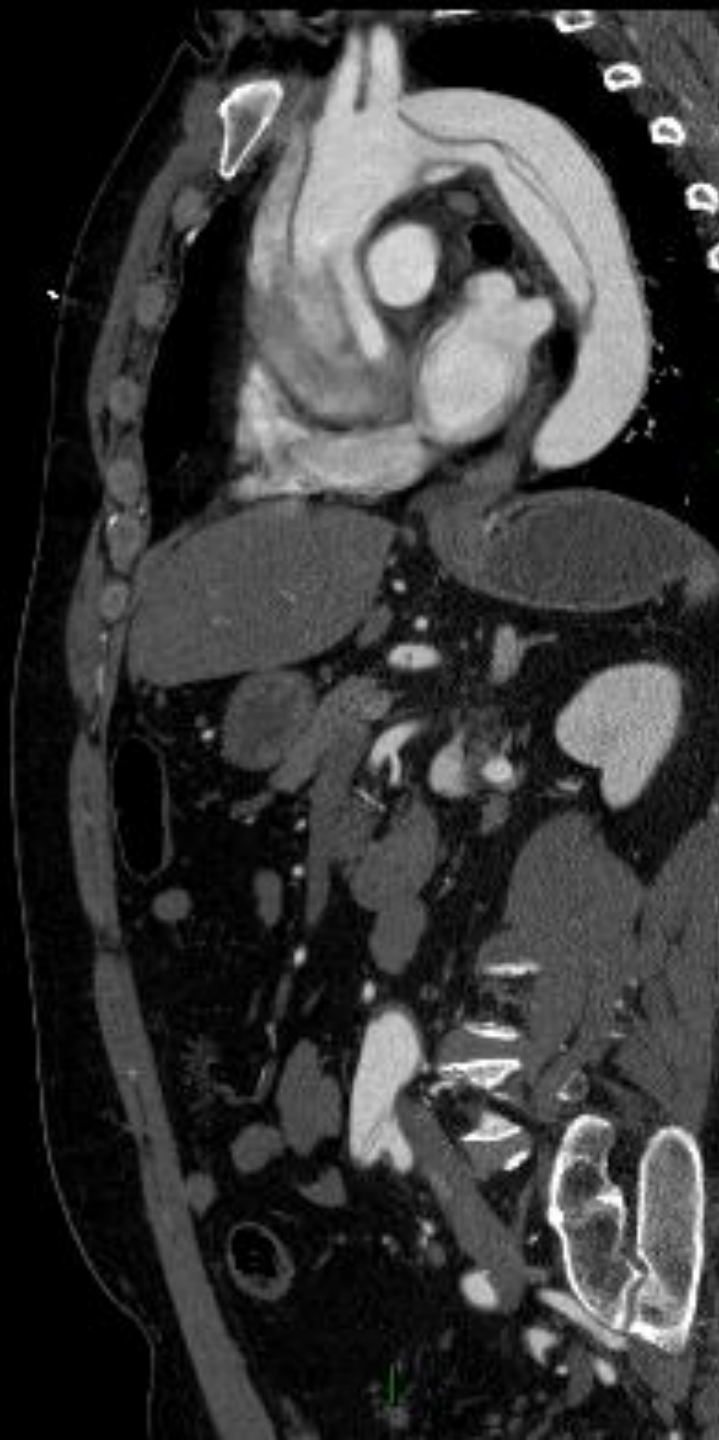
Homme de 53 ans

Douleurs thoraciques

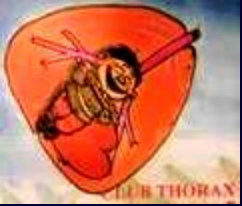







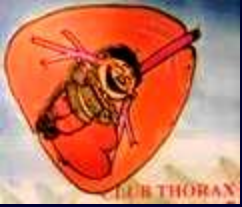Diagnostic ?



Diagnostic

**Dissection aortique
type A de Stanford**

**Indication chirurgicale
(Remplacement de l'aorte ascendante)**

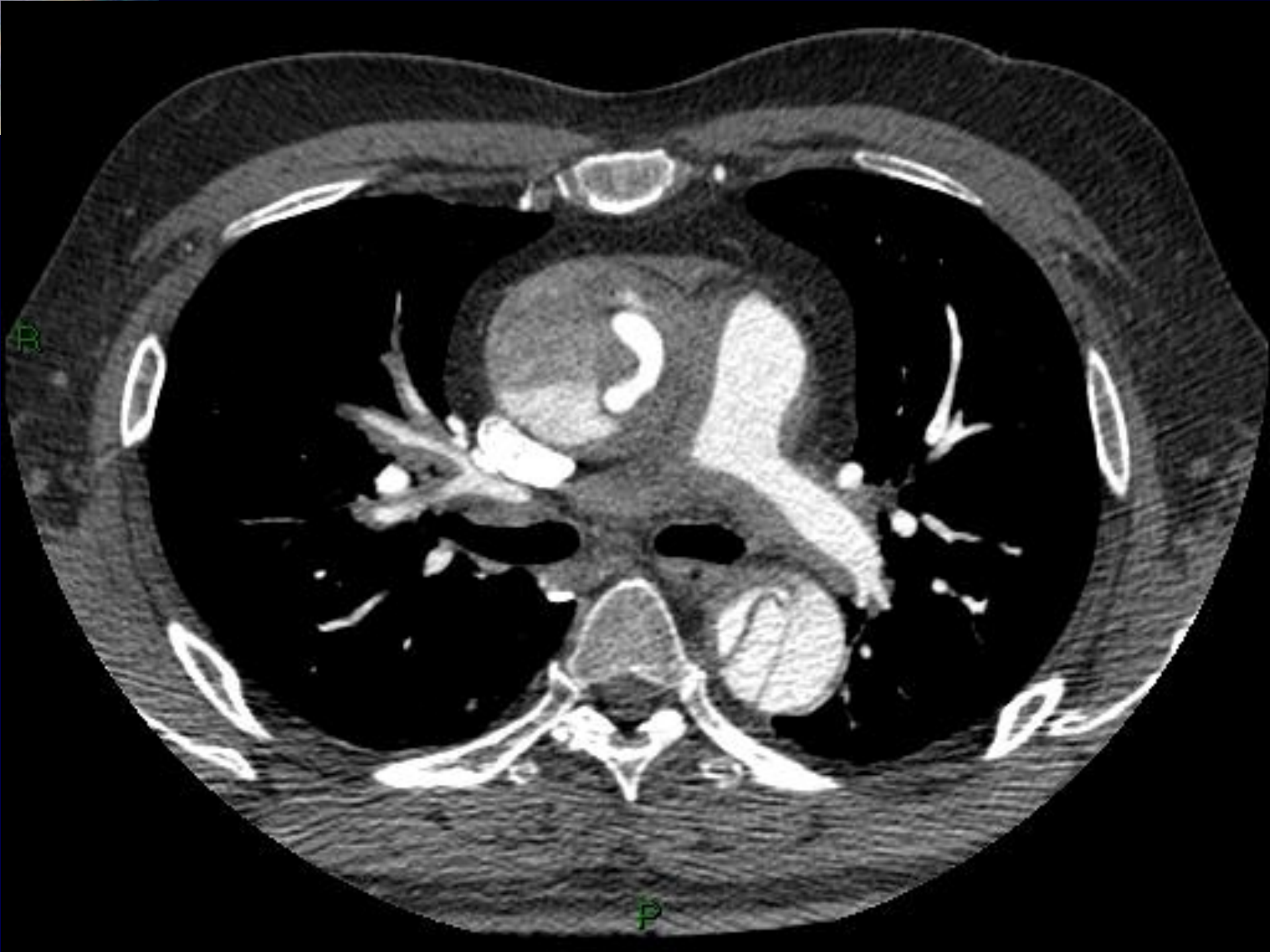


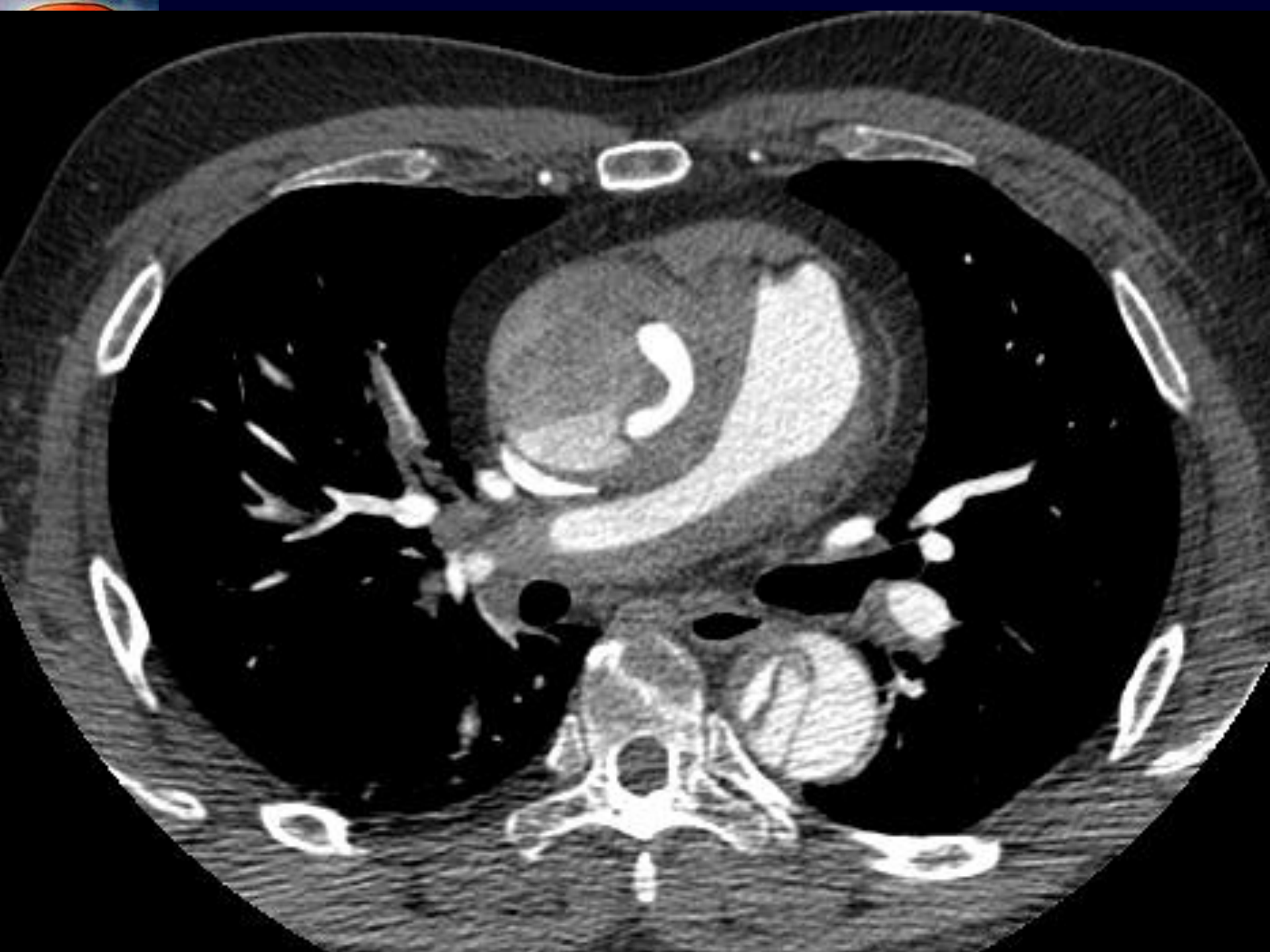Mais...

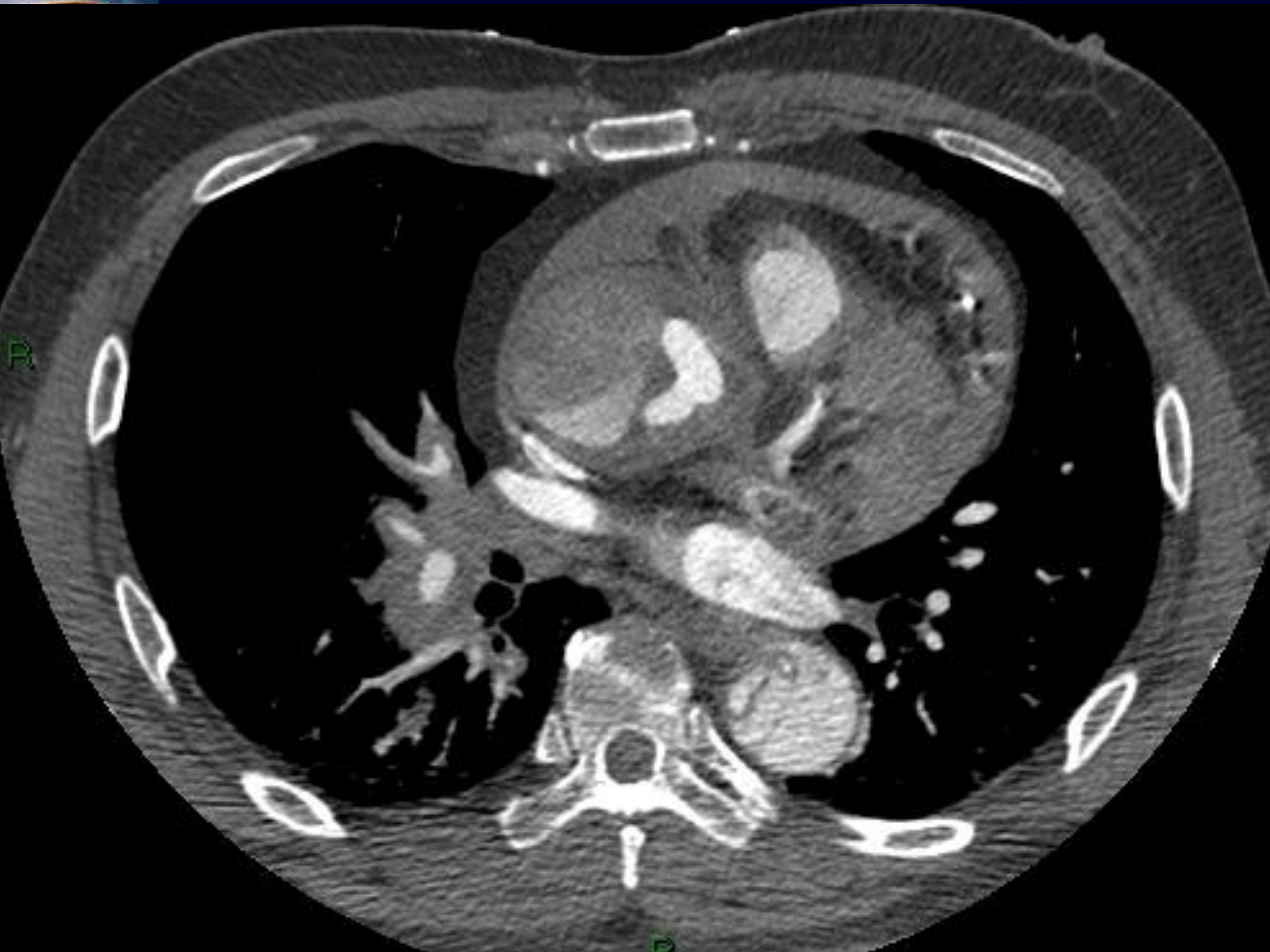Les coronaires n'étaient pas analysables

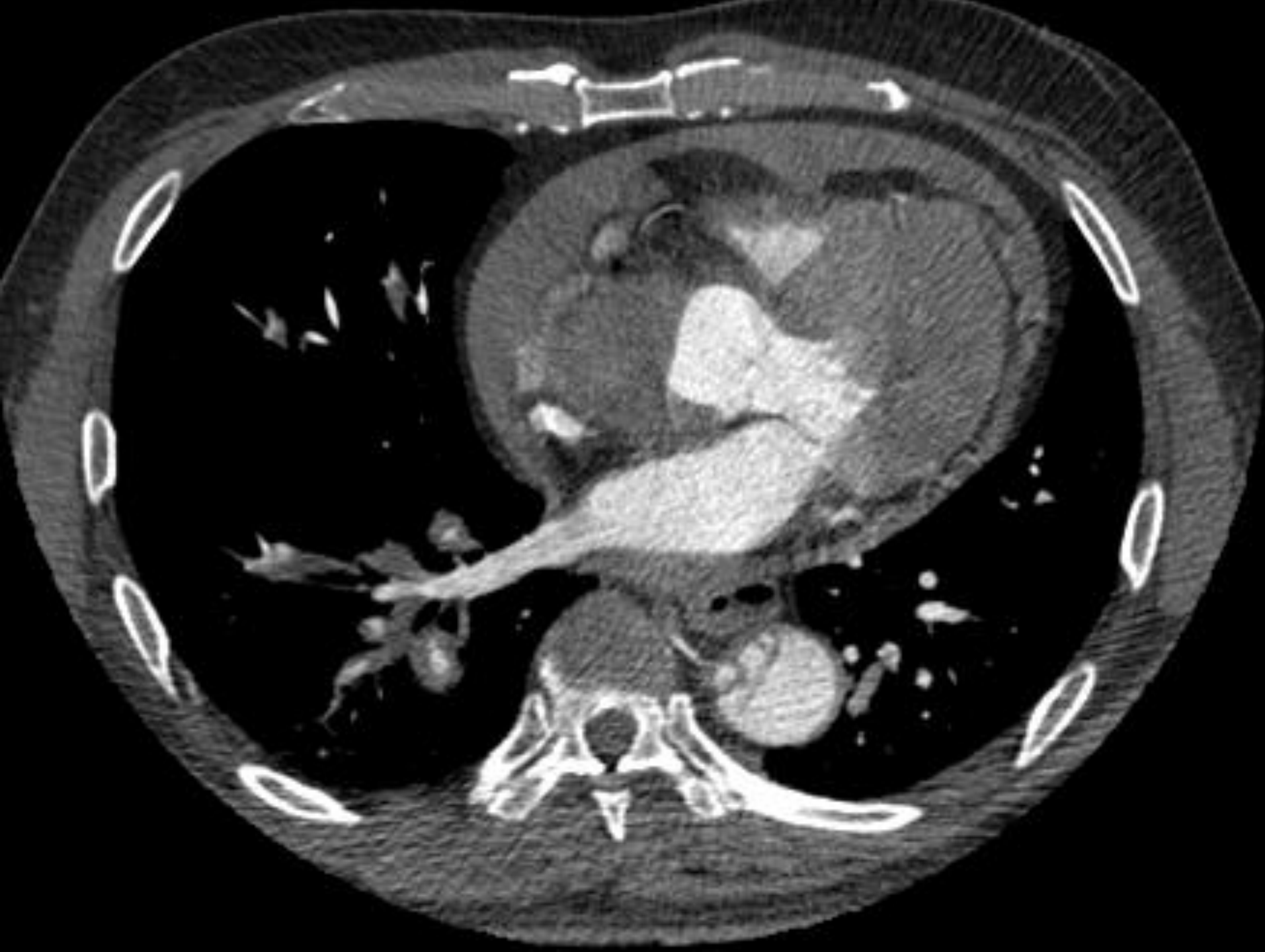20 min plus tard,

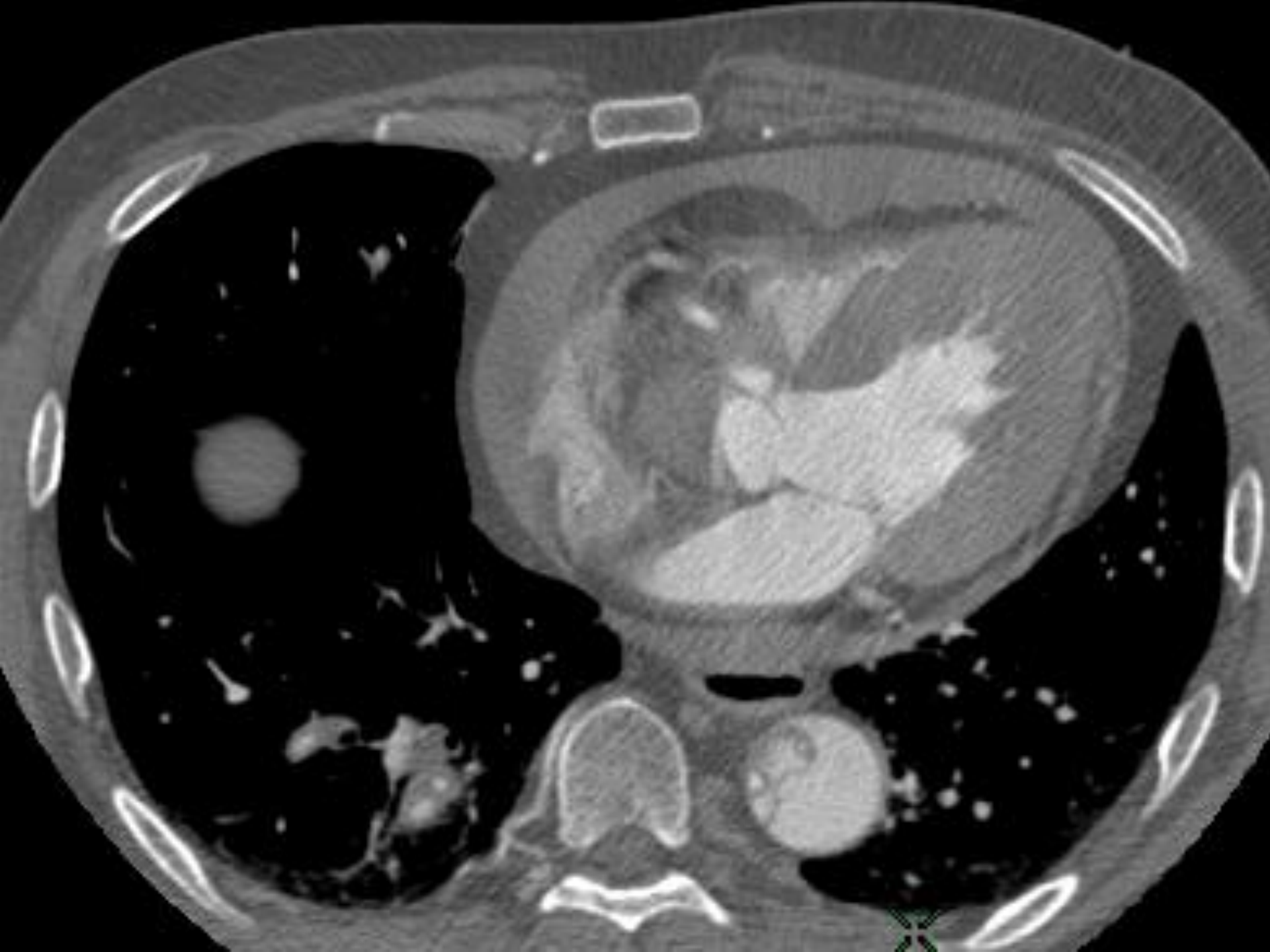**Une deuxième hélice est réalisée avec
synchronisation cardiaque et réinjection**

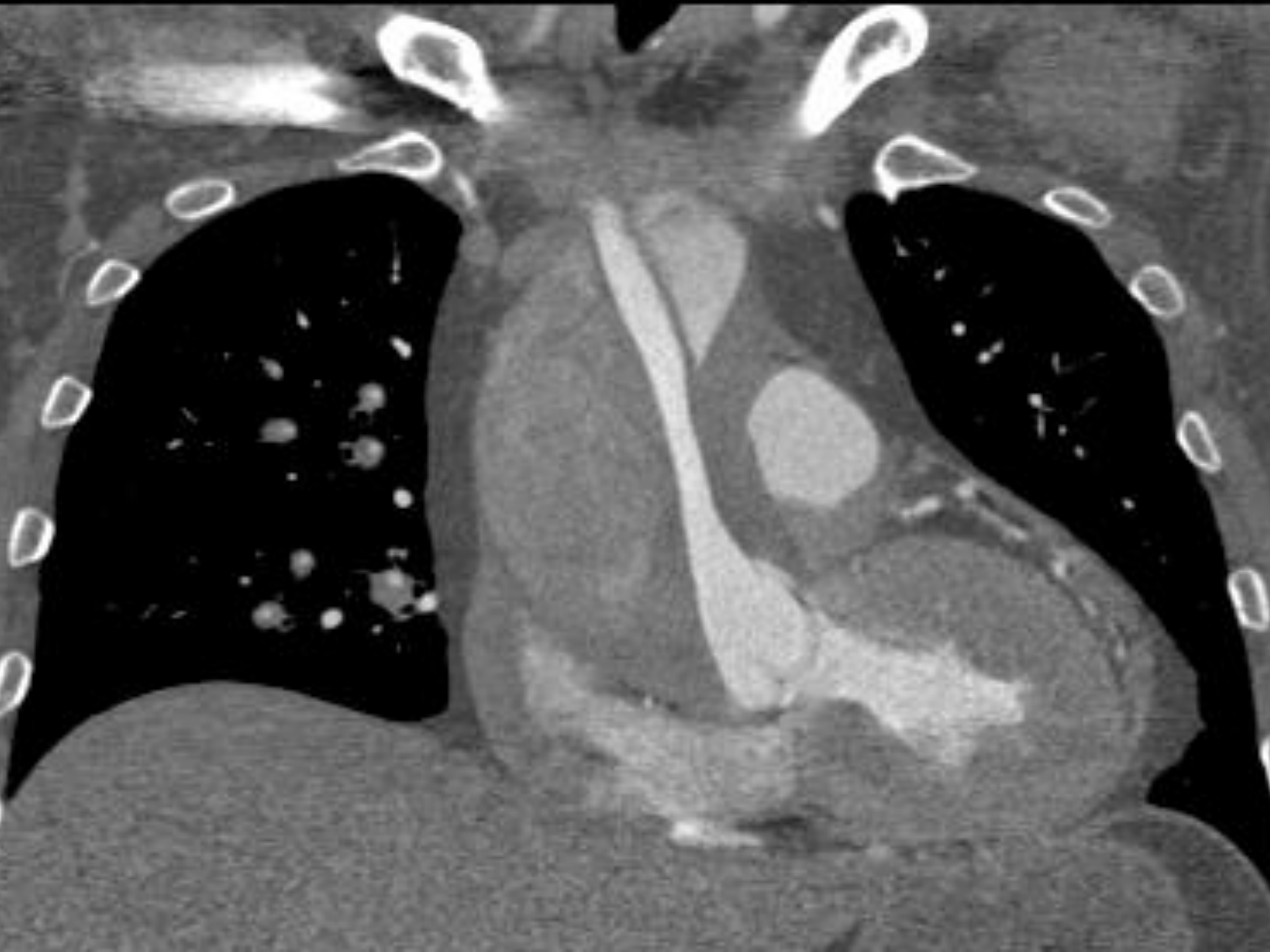


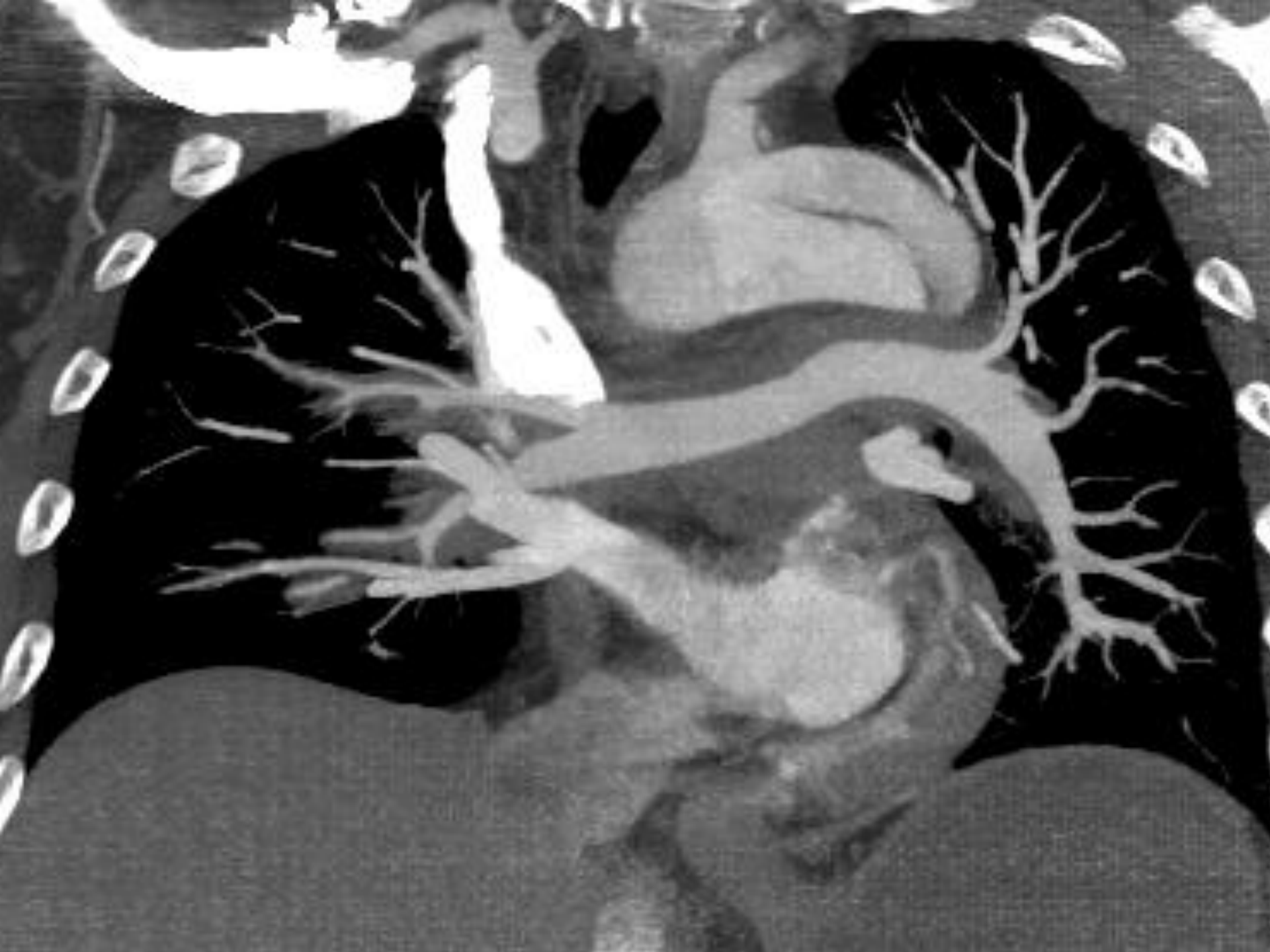


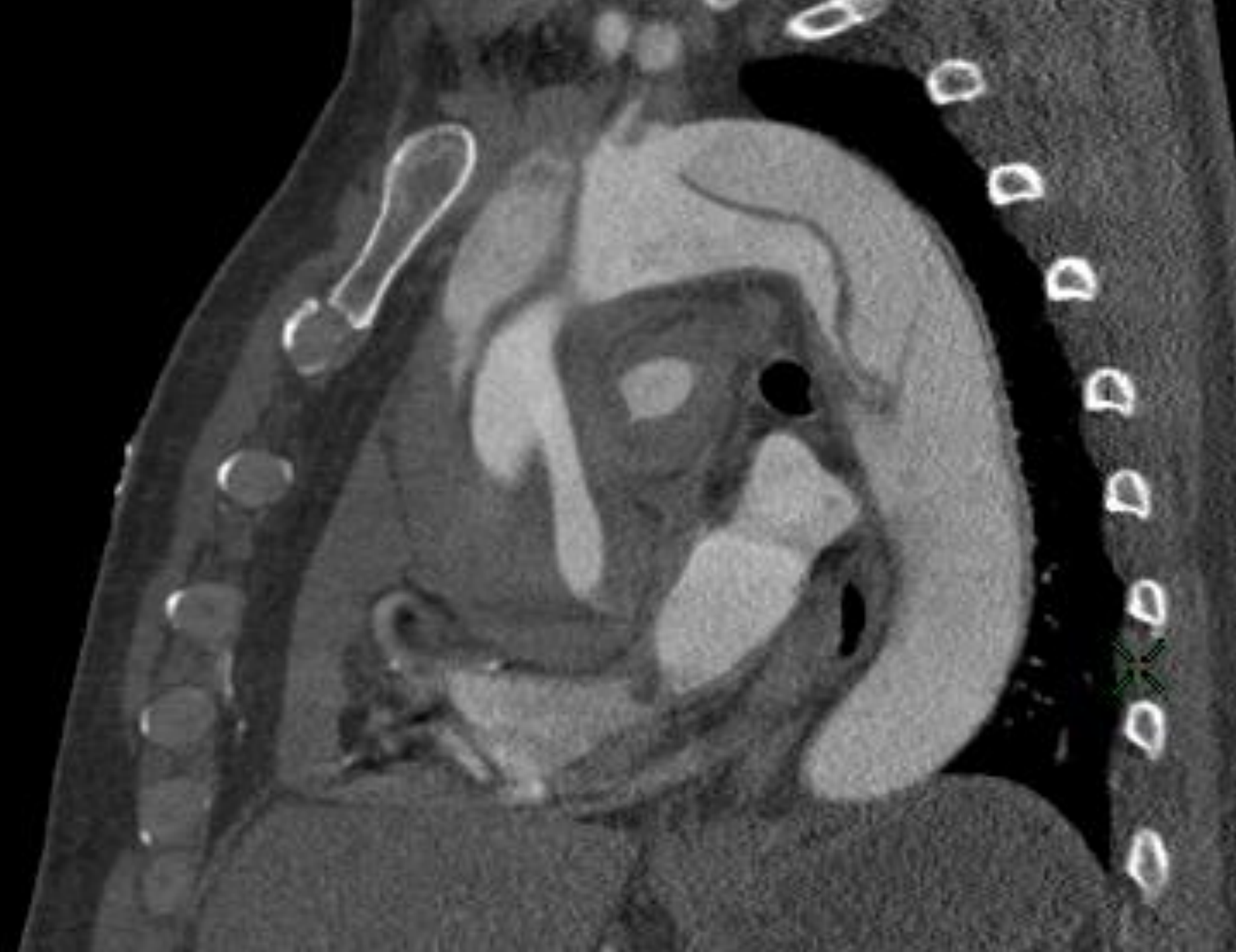


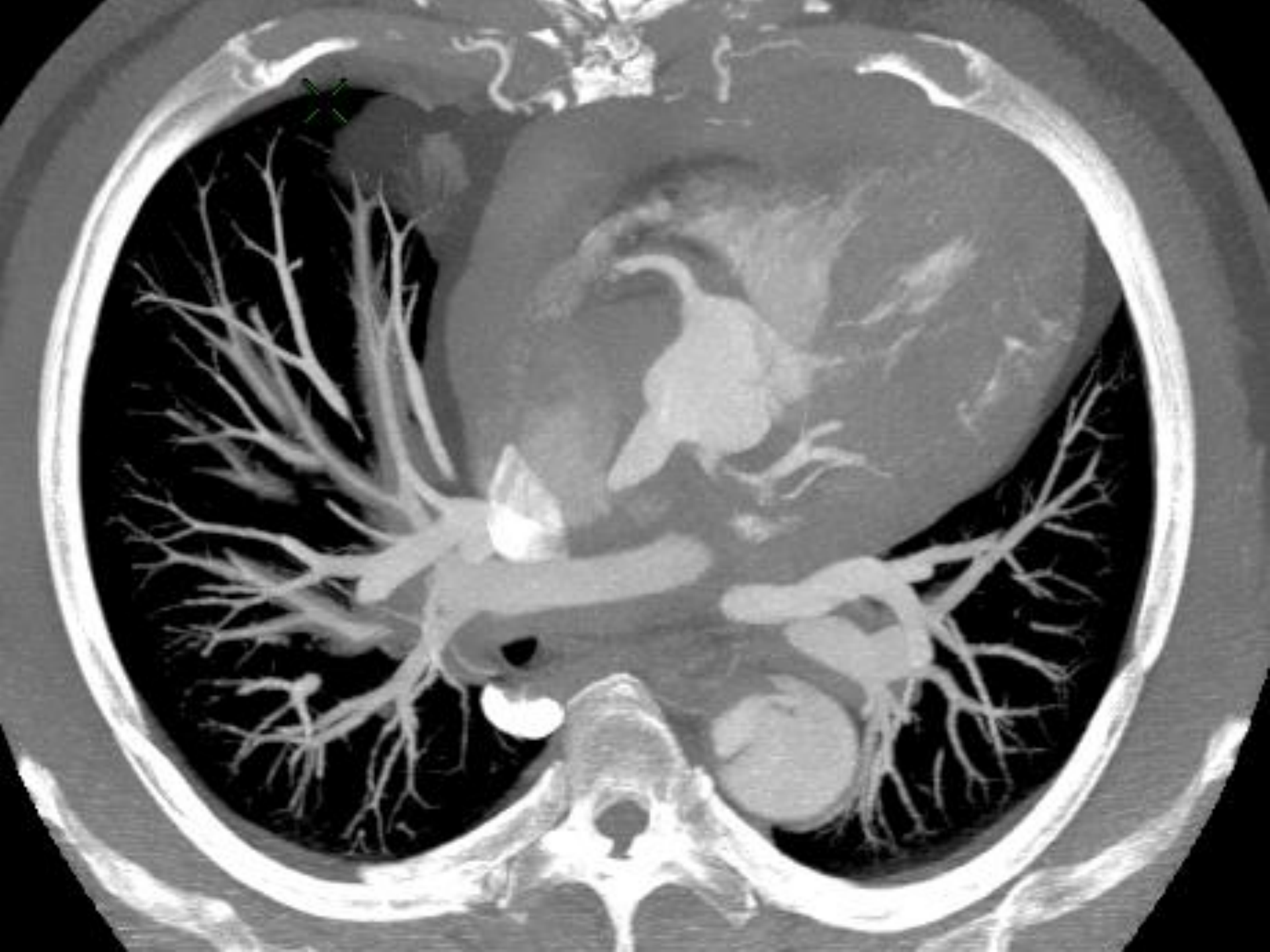










Diagnostic

Aggravation de la dissection

Hémopéricarde

Dissection coronaire gauche

Dissection artères pulmonaires